

# **Conduzione atrioventricolare accelerata durante angina variante.**

## **Descrizione di un caso e revisione della letteratura**

*Autore: Alberto Lomuscio*

### **RIASSUNTO**

Viene descritto il caso clinico di un paziente di 51 anni con pregresso infarto miocardico della parete inferiore con accorciamento dell'intervallo PR durante crisi anginosa variante di Prinzmetal. La coronarografia ha mostrato una stenosi subtotale (90%) della coronaria discendente anteriore e un'ostruzione totale (99%) prossimale della coronaria destra, che è rifornita da rami anastomotici provenienti dal ramo circonflesso.

La nostra ipotesi è la seguente: durante la crisi anginosa si verifica uno spasmo della coronaria sinistra, con improvvisa riduzione dell'apporto ematico attraverso i vasi collaterali esistenti tra il ramo circonflesso e la coronaria destra; essendo quest'ultima occlusa all'origine, l'apporto di sangue al nodo a-v si riduce drasticamente, con conseguente accelerazione della conduzione a-v.

**PAROLE CHIAVE:** Angina variante - Nodo atrioventricolare - Intervallo PR

### **INTRODUZIONE**

La conduzione atrioventricolare accelerata associata all'ischemia miocardica è piuttosto rara, laddove sono invece molto frequenti tutti i gradi di blocco a-v. Episodi di conduzione accelerata a-v, perlopiù manifestantisi come sindrome di Wolff-Parkinson-White, possono essere conseguenza di intossicazione acuta da monossido di carbonio, di un attacco di reumatismo articolare acuto, di una miocardite, di una cardiomiopatia, di un'intossicazione digitalica e di alcune forme di cardiopatia congenita (1). Se la comparsa di conduzione a-v accelerata è rara in corso di infarto miocardico acuto (2,3,4), essa è addirittura occasionale in corso di angina pectoris, e non vi è nemmeno completo accordo sulla patogenesi di tale alterazione (5).

Nel presente lavoro viene descritto un caso di conduzione a-v accelerata in un paziente con angina pectoris post-infartuale.

### **CASO CLINICO**

Un uomo di 51 anni viene ricoverato d'urgenza nella Divisione di Cardiologia per l'improvvisa comparsa a riposo di un forte dolore retrosternale irradiato alla mandibola e al braccio sinistro, accompagnato da sudorazione profusa e nausea. Al momento del ricovero, avvenuto circa un'ora e mezza dopo l'insorgenza dei sintomi, il paziente presenta una pressione di 140/95 mmHg e una frequenza cardiaca di 105/min. L'ECG standard evidenzia segni di pregressa necrosi in regione inferiore e un'ischemia subepicardica in regione anterolaterale, dove si apprezza anche una modesta (0.5 mm) elevazione del segmento ST. Viene posta diagnosi di infarto anterolaterale "non Q", e il paziente viene trattato con nitrati per via endovenosa continua e soluzione glucopotassica. Il decorso è regolare fino alla 8<sup>a</sup> giornata, quando compare una crisi anginosa intensa, della durata di 12-15 minuti, che regredisce in seguito alla somministrazione di nitrati per via perlinguale. L'ECG eseguito durante il dolore (Fig. 2) mostra, rispetto al basale (Fig. 1), segni di lesione ischemica transmurale a carico della sede d'infarto (regione anterolaterale), oltre a un accorciamento sensibile del tempo di conduzione a-v (da 160 a 100 msec). L'ECG eseguito pochi minuti dopo la cessazione del dolore (Fig. 3) mostra un ripristino della normale conduzione a-v, nonostante permangano, seppur attenuate, le alterazioni della ripolarizzazione indicative di ischemia transmurale. Il successivo decorso è privo di complicanze e il paziente viene dimesso in 15<sup>a</sup> giornata con indicazione alla coronarografia. L'esame coronarografico, eseguito sei settimane dopo la dimissione, evidenzia una stenosi del 90% dell'arteria interventricolare anteriore prossimale, mentre la circonflessa, che è indenne da alterazioni aterosclerotiche, fornisce numerosi vasi collaterali che opacizzano la parte medio-distale della coronaria destra. Quest'ultima è

occlusa totalmente nella parte distale e quasi totalmente (99%) nella porzione prossimale.

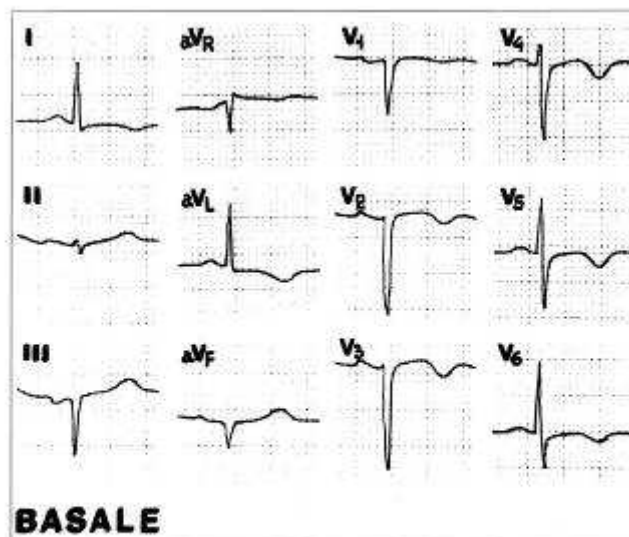


Figura 1 - Elettrocardiogramma basale. Si nota la presenza di necrosi settale e di ischemia subepicardica anterolaterale, oltre a emblocco anteriore sinistro. Il tempo di conduzione a-v (P-R) è di 160 msec.

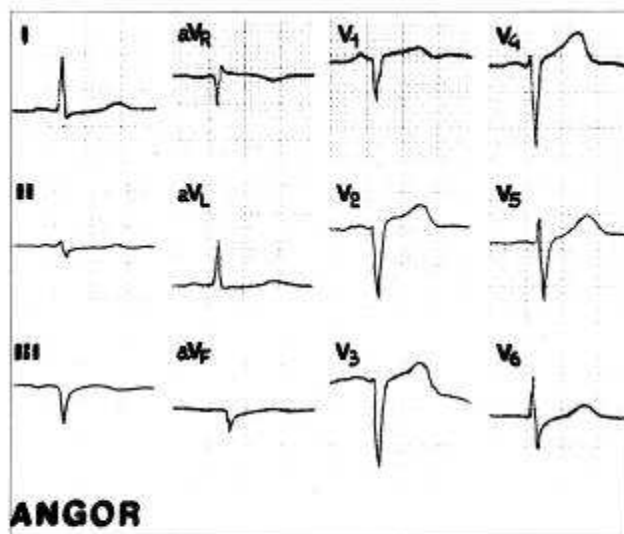


Figura 2 - Elettrocardiogramma durante crisi anginosa. Si noti la "pseudo-normalizzazione" dell'onda T in tutte le derivazioni precordiali e nelle derivazioni laterali alte (DI e aVL), oltre alla elevazione del segmento ST; alterazioni queste che depongono per un'origine vasospastica dell'attacco anginoso. Il tempo di conduzione a-v (P-R) è di 100 msec.

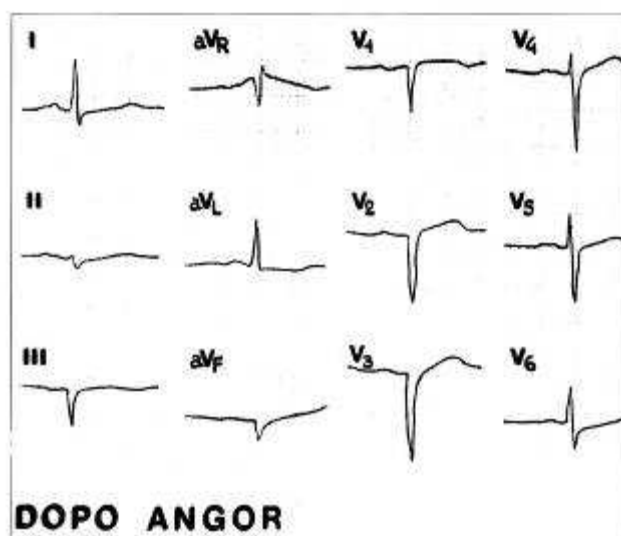


Figura 3 - Elettrocardiogramma eseguito alcuni minuti dopo la cessazione del dolore anginoso. Al termine della crisi, quando ancora permangono le alterazioni della ripolarizzazione indicative di angina variante, la conduzione a-v torna normale (P-R: 170 msec).

## DISCUSSIONE

Diverse ipotesi sono state avanzate per spiegare la comparsa di conduzione a-v accelerata durante ischemia miocardica acuta.

Alcuni studi anatomici dimostrano che il nodo del seno è collegato al nodo a-v attraverso tre fasci specializzati di conduzione che decorrono nella muscolatura atriale (6,7). L'impulso seno-atriale viene condotto rapidamente, soprattutto lungo i fascicoli anteriore e medio. Le fibre terminali del tratto posteriore si congiungono con il fascio di His al di sotto del nodo a-v, che resta pertanto "bypassato" dall'impulso e non può quindi esercitare la sua fisiologica azione di rallentamento dell'impulso stesso. In condizioni normali, però, gli impulsi che viaggiano lungo il fascicolo posteriore sono solitamente bloccati, poiché esso viene attivato in ritardo rispetto ai fascicoli anteriore e medio. È pertanto possibile ipotizzare che un disturbo funzionale del nodo del seno, o la sua parziale ischemizzazione secondaria all'ostruzione della sua coronaria nutritizia determini una più precoce attivazione del fascicolo posteriore. Poiché, come s'è detto, questo fascicolo si connette col fascio di His al di sotto del nodo a-v, si assiste a un'accelerazione della conduzione atrioventricolare, con conseguente accorciamento del tempo P-R sull'ECG di superficie. Un'altra ipotesi è basata sulle modalità di irrorazione del nodo a-v. È noto che la coronaria destra nutre il nodo a-v: non deve pertanto sorprendere che la necrosi o l'ischemia causata dall'ostruzione della coronaria destra sia in grado di provocare gravi alterazioni della conduzione a-v, anche se queste si concretizzano più spesso in blocchi, mentre l'accelerazione della conduzione a-v è sensibilmente più rara. La spiegazione più verosimile, in quest'ultimo caso, è che la parziale distruzione (necrosi) o il blocco funzionale temporaneo (ischemia) del nodo a-v lasci funzionante soltanto una piccolissima porzione del nodo stesso, così piccola da essere incapace di svolgere la sua azione di rallentamento fisiologica dell'impulso proveniente dagli atri (1). Secondo altri Autori (2,3), esisterebbero fascicoli accessori che bypassano il nodo a-v, analogamente a quanto si osserva nella sindrome di Wolff-Parkinson-White, che normalmente sono inattivi, i quali diverrebbero funzionanti in seguito all'ischemia; in effetti due studi autoptici (2,4) riguardanti la comparsa di sindrome di Wolff-Parkinson-White in corso di infarto miocardico acuto hanno dimostrato la presenza di un fascio accessorio. Quest'ultimo potrebbe divenire funzionalmente attivo anche in seguito a un marcato incremento dell'attività del sistema nervoso autonomo, come accade spesso nelle prime fasi dell'infarto. In un recente lavoro, infine, abbiamo postulato che la conduzione accelerata possa essere conseguenza della liberazione locale di metaboliti in risposta allo stimolo ischemico (8).

Naturalmente, è opportuno osservare che possono essere operanti contemporaneamente anche due o più dei

meccanismi sopra ricordati. Nel caso in questione, l'ipotesi più probabile è che, durante la crisi anginosa, si sia verificata una brusca riduzione del flusso nella coronaria destra, con conseguente ischemia subtotale del nodo a-v e accelerazione della conduzione. L'assenza di un'onda delta rende infatti poco probabile l'esistenza di un fascio accessorio funzionalmente silente, mentre il danno a carico del nodo del seno è poco probabile a causa della completa assenza di disturbi della funzione sinusale durante la fase acuta dell'infarto. L'ipotesi dell'ischemia parziale del nodo a-v, invece, avanzata sulla base del riscontro elettrocardiografico di pregresso infarto inferiore, ha trovato poi conforto nelle risultanze dell'esame coronarografico. Il meccanismo più probabile è il seguente: l'attacco anginoso è certamente provocato da uno spasmo della coronaria sinistra, in quanto l'ECG mostra una lesione ischemica anterolaterale estesa; da solo, però, lo spasmo a carico di questa arteria non sarebbe sufficiente a provocare ischemia del nodo a-v, che è rifornito dalla coronaria destra; ma noi sappiamo, in base alla coronarografia, che dalla coronaria sinistra partono anastomosi che vanno a rifornire zone della coronaria destra, che a sua volta è occlusa. Pertanto, la temporanea cessazione del rifornimento di sangue da sinistra provoca una brusca riduzione della quota di sangue che giunge al nodo a-v, con conseguente accorciamento del P-R. Va infine osservato che la comparsa di conduzione a-v accelerata non sembra avere conseguenze aritmiche ed emodinamiche rilevanti, né condiziona negativamente la prognosi di questi pazienti, anche nei casi in cui essa permane a distanza dall'episodio acuto (5).

## SUMMARY

We describe a case of PR shortening during an episode of variant (Prinzmetal) angina in a 51 year old man with previous inferior wall myocardial infarction. Coronary angiography showed subtotal (90%) stenosis of left anterior descending coronary artery and a complete (99%) proximal obstruction of right coronary artery, which is replenished by anastomotic vessels from circumflex coronary artery. We suggest the following hypothesis: during the anginal episode, a left coronary artery spasm ensued, which abruptly lowered blood flow through the anastomotic vessels between circumflex and right coronary artery. Since right coronary artery is totally obstructed, blood supply to a-v node markedly diminishes, with consequent acceleration of a-v conduction.

**KEY WORDS:** Variant angina - Atrioventricular node - PR interval

## BIBLIOGRAFIA

- 1) *Mathew G, Raftery EB:* Accelerated atrioventricular conduction after myocardial infarction. *Br. Heart J.*, 35: 985, 1973.
- 2) *Gavrilescu S, Gavrilescu M, Luca C:* Accelerated atrioventricular conduction during acute myocardial infarction. *Am. Heart J.*, 94:21, 1977.
- 3) *Goele BG, Han JH:* Manifestations of the Wolff-Parkinson-White syndrome after myocardial infarction. *Am. Heart J.*, 87: 633, 1974.
- 4) *Levine HD, Burge JC:* Septal infarction with complete heart block and intermittent anomalous a-v excitation: histologic demonstration of right lateral bundle. *Am. Heart J.*, 36: 431, 1948.
- 5) *Abinader EG, Shahar J:* Accelerated a-v conduction appearing during acute myocardial infarction. *Chest*, 77: 633, 1980.
- 6) *James TN:* Identification of supraventricular arrhythmias: the specialized conducting tissue of the atria. In: Dreifus LS, Likoff W, eds. *Mechanisms and therapy of cardiac arrhythmias* New York, Grune and Stratton, 1966, pp 97-106.
- 7) *James TN, Sherf L:* Ultrastructure of human atrioventricular node. *Circulation*, 37:1049, 1968.
- 8) *Lomuscio A, Misrachi D, Benaglia D, Tarricone D:* PR interval changes during acute myocardial infarction. *IRCS Med.Sci.*, 14:796, 1986.