

Le configurazioni pseudo-patologiche dell'elettrocardiogramma. Aspetti semeiologici e accorgimenti tecnici.

Autore: Alberto Lomuscio

Riassunto

Gli aspetti elettrici pseudopatologici sono costituiti da tutte quelle figure elettrocardiografiche che mimano l'aspetto strumentale di anomalie tipiche di malattie di cuore in individui normali, o in soggetti sani dal punto di vista cardiaco, ma nei quali sono presenti situazioni patologiche o parafisiologiche che non investono direttamente il muscolo cardiaco o le sue funzioni.

Vengono descritte le principali alterazioni ecografiche pseudopatologiche che si registrano in soggetti sani, e vengono presentati alcuni accorgimenti tecnici per valutare dette alterazioni.

L'importanza di tale valutazione risiede nel rischio di etichettare come cardiopatici soggetti sani, con implicazioni psicofisiche e lavorative non indifferenti sul piano medico-sociale e medico-legale.

Introduzione

Gli aspetti elettrici pseudopatologici comprendono tutti i segni elettrocardiografici che ripetono il profilo semeiologico di alterazioni specifiche della patologia cardiaca in soggetti clinicamente sani o in pazienti affetti da patologie extracardiache nelle quali non si verifica in ogni caso una compartecipazione del cuore.

Descrizione delle alterazioni

Soggetti clinicamente sani

Nei soggetti sani, come pure nei soggetti con alterazioni cardiache a carattere puramente funzionale, gli aspetti pseudopatologici possono essere in relazione a:

- 1) errori tecnici
- 2) fatti propri dell'elettrogenesi cardiaca.
- 1) Per quanto concerne i primi, essi comprendono errori di preparazione del paziente, errato posizionamento degli elettrodi e malfunzionamento dell'elettrocardiografo, oltre a errori tecnici dell'esecuzione del tracciato. Esempio di quest'ultimo caso può essere la dimenticanza di ruotare il commutatore delle derivazioni sulla posizione «V», che seleziona la registrazione delle precordiali, lasciando sulla posizione «aVF»: si avranno in questo caso 6 derivazioni precordiali identiche. Nel caso di inversione degli elettrodi degli arti superiori, verrà ad iscriversi un'onda P negativa in D1. Nel caso il paziente presenti tremori alle estremità, potranno iscriversi artefatti simulanti una attività atriale ectopica. Questi, ed altri casi di errori di tecnica pongono l'accento sull'importanza di accertarsi che il tracciato sia stato correttamente eseguito, prima di prendere in esame eventuali segni elettropatologici.
- 2) Un'analisi più dettagliata va riservata ai momenti propri della elettrogenesi cardiaca. Essi possono essere in relazione a fattori costituzionali (età, peso e stuttura corporea, sesso, razza) e a stati fisiologici o parafisiologici in grado di modificare il tracciato elettrocardiografico pur in assenza di qualsivoglia patologia.

Per quanto riguarda l'età, è noto che dalle prime età della vita alla maturità l'aspetto del tracciato subisce profonde modificazioni concernenti sia la durata dei vari intervalli, sia la morfologia delle onde, sia l'orientamento dei vettori medi di eccitamento e di ripolarizzazione ventricolare. La permanenza in età adulta di alcuni di questi aspetti «giovanili» del tracciato può essere considerata un tipico esempio di quadro pseudopatologico. Oltre a ciò, vi sono anche modificazioni legate al processo di senescenza fisiologica che possono conferire al tracciato caratteristiche peculiari: queste caratteristiche, se giudicate sul metro dell'elettrocardiogramma di soggetti giovani-adulti, costituiscono anomalie in grado di rappresentare una

fonte di dubbio nella diagnostica ecografica corrente. Simonson (1) ha studiato la frequenza con cui si incontrano anomalie morfologiche in soggetti sani, rilevando che fra i soggetti più anziani esse presentano una frequenza nettamente superiore a quella di soggetti più giovani; tali anomalie comprendono un'intervallo PR > 0"21, l'abbassamento del voltaggio del complesso rapido nelle derivazioni standard, la presenza di ampie onde Q in D3 e il sottolivellamento di ST in D1 e D2. Tutte queste anomalie, che nel giovane sono per lo più considerate con sospetto, sono così frequenti in età avanzata da poter essere considerate semplicemente espressione dell'invecchiamento fisiologico del muscolo cardiaco piuttosto che di un'alterazione a carattere patologico dello stesso.

Vi sono altri aspetti elettrocardiografici che sono da considerare pseudopatologici in relazione all'età del soggetto: in primis il cosiddetto blocco di branca destro incompleto, tipicamente rappresentato da una morfologia rsr' in V1 con sonda S lievemente allargata in D1, reperto frequente nel giovane sano; al contrario, la deviazione assiale sinistra può essere del tutto fisiologica nel soggetto anziano.

Oltre all'età, un'altro importante fattore di variabilità dell'elettrocardiogramma normale è rappresentato dal peso corporeo e dalla costituzione del paziente: è noto che i soggetti obesi tendono a presentare complessi di voltaggio ridotto e un asse elettrico deviato a sinistra, mentre i longilinei più spesso presentano, accanto ad una posizione elettrica verticale, un'ampio voltaggio dei complessi rapidi, tanto da simulare una ipertrofia ventricolare sinistra.

Minore importanza sembra invece rivestire il sesso, anche se Lepershkin (2) ha osservato che nella donna la durata dell'intervallo Q-T e Q-T/2 sarebbe maggiore che nell'uomo; analogamente, Friese e Haid (3) affermano che l'elettrocardiogramma della donna presenta, rispetto a quello dell'uomo, minore ampiezza delle T e tendenza a elevati valori del QT. La razza può costituire un'importante fattore di variabilità dell'elettrocardiogramma, soprattutto per quanto riguarda la fase di ripolarizzazione. Nel soggetto di razza bianca, a partire dai 15-20 anni d'età, l'orientamento spaziale del vettore di ripolarizzazione ventricolare è tale che le T risultano positive in tutte le precordiali, ad eccezione di V1 o, al più, V2; solo eccezionalmente, come si vedrà più avanti, l'area di negatività della T può estendersi fino a V3-V4 come nel bambino (onda T cosiddetta «giovanile»). Nei soggetti di razza negra invece l'aspetto giovanile della T è molto frequente.

Prima di esaminare le alterazioni riscontrabili in soggetti con alterazioni cardiache funzionali, è opportuno elencare i principali tipi di anomalie riguardanti la ripolarizzazione ventricolare, di cui il cosiddetto aspetto «giovanile» è soltanto uno degli aspetti, seppure uno dei più frequenti. Negli studi che vantano le casistiche più ampie, le anomalie dell'onda T presentano un'incidenza variabile dallo 0,5 al 4,2% (7). Le alterazioni consistono nella (a) riduzione del voltaggio dell'onda T o (b) nell'abnorme direzione spaziale del vettore t, che ha naturalmente una sua rappresentazione sia sul piano frontale che su quello orizzontale.

(a) Anomalie da alterato voltaggio.

In condizioni normali, l'onda T ha un voltaggio superiore a 0,1 mV nella derivazione D1 e/o D2 e nella derivazione V5 e V6.

(a1) La più frequente alterazione dell'onda T consiste nella riduzione del suo voltaggio in tutte le derivazioni periferiche e nelle precordiali laterali; in queste ultime derivazioni le onde T possono essere invertite. Questo tipo di alterazione rappresenta il 30% di tutte le alterazioni dell'onda T e si osserva nel 2,5% dei soggetti sani (4, 5). La massima incidenza si riscontra nei soggetti di età superiore ai 40 anni.

(a2) Nell'1,4% dei soggetti sani l'ampiezza dell'onda T è inferiore a 0,2 mV in tutte le 12 derivazioni convenzionali dell'elettrocardiogramma. La massima incidenza si riscontra nei soggetti oltre i 35 anni.

(b) Anomalie da alterata direzione spaziale. In condizioni normali, la direzione del vettore T è compresa tra 0 e +70 gradi sul piano frontale, e tra 0 e -70 gradi sul piano orizzontale. Pertanto l'onda T risulta essere sempre positiva nelle derivazioni D1 e D2 e in tutte le derivazioni precordiali tranne la V1.

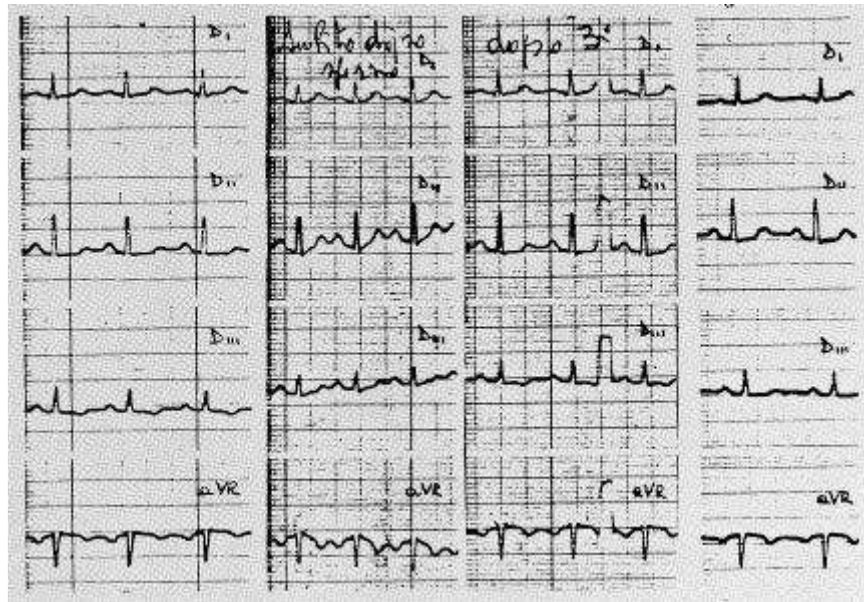


Fig. 1

Donna di 19 anni, sana. Onda T negativa in DII e V3. La T negativa in V3 è presente nello 0,4% dei soggetti sani.

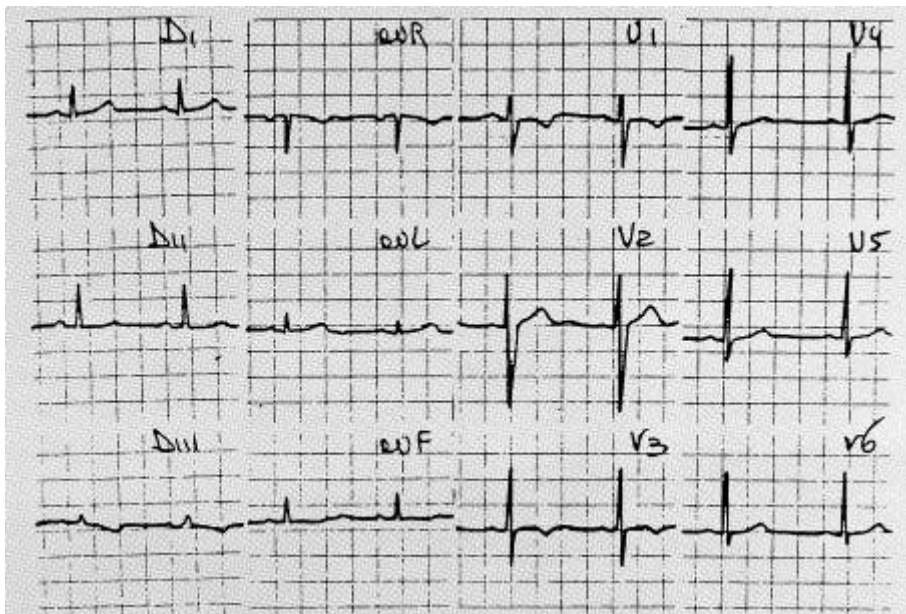


Fig. 2

Donna di 24 anni, sana. La T negativa nelle prime tre derivazioni precordiali configura il cosiddetto «aspetto giovanile», presente nell'1,2% dei soggetti bianchi e nel 12,5% dei soggetti di razza nera.

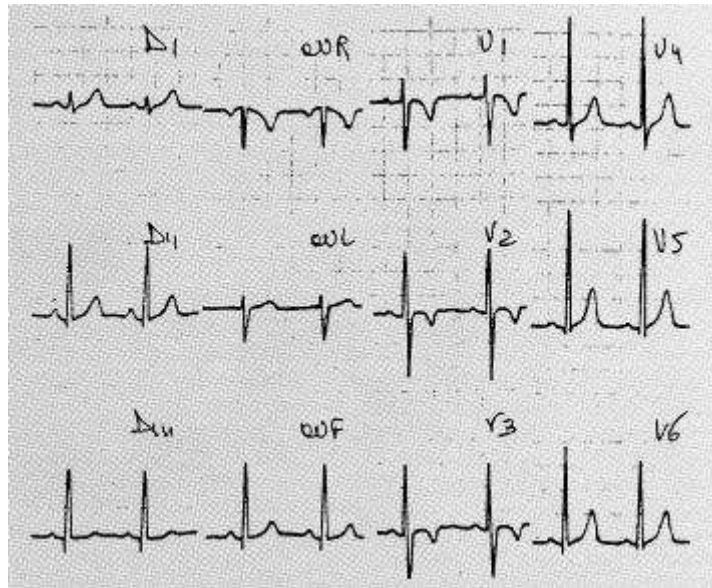


Fig. 3

a) Donna di 41 anni, sana. T negativa in DVI.

b) All'apice della prova da sforzo, si assiste a positivizzazione della T.

c) Tre minuti dopo la cessazione dello sforzo, l'onda T ritorna negativa, d) Dieci anni dopo, la T è positiva anche nel tracciato eseguito a riposo.

Tabella 1**Anomalie pseudo-ischemiche dell'elettrocardiogramma**

- 1) Labili (Facili da eliminare, riprodurre o accentuare):
 - Nel prolasso valvolare mitralico
 - Nella astenia neurocircolatoria
 - Nella sindrome cardiocircolatoria ipercinetica
 - In soggetti iperemotivi, ansiosi
 - Ripolarizzazione precoce
 - «Juvenile pattern» (talora le anomalie sono stabili)
 - Dopo pericardite
 - Non correlate ad altre condizioni evidenti

- 2) Intermittenti o ricorrenti:
 - Dopo stimolazione endoventricolare Dx (effetto Chatterjee)
 - Dopo blocco di branca Sn intermittente
 - Dopo pre-eccitazione ventricolare intermittente
 - Dopo tachicardia parossistica
 - In corso di extrasistolia ventricolare cadenzata
 - In soggetti con cardiomiopatia ipertrofica
 - In soggetti con feocromocitoma

- 3) Transitorie non-fugaci:
 - Accidenti cerebrovascolari
 - Embolia polmonare, perumotorace spontaneo, etc.
 - Iperitiroidismo (anomalie talora labili)
 - Fenotiazine, antidepressivi triciclici
 - Altre da classificare
 - Transitorie non-fugaci

- 4) Stabili (persistenti a lungo, talora permanenti):
 - Cardiomiopatie, specie la ipertrofica apicale
 - Donne di mezz'età (anomalie variabili ma persistenti)
 - Sindrome X
 - Atleti allenati (anomalie spesso modificabili)
 - «Juvenile pattern» (talora le anomalie sono labili)
 - Altre, da classificare.

Tabella 2**Test per valutare in ambulatorio le anomalie pseudo-ischemiche labili**

Per riprodurle o accentuarle	Per sopprimerle
- Iperventilazione	- Beta-bloccanti
- Passaggio in ortostatismo	- Ritorno in clinostatismo
- Sforzo (risposta variabile)	- Sforzo (risposta variabile)
- Paura	- Massaggio sino-carotideo
- Calcoli aritmetici	- Manovra di Valsalva
- Adrenalina (infusione venosa)	- Test del freddo
- Accelerazione positiva (centrifuga)	- Potassio per os
- Temperatura del cuore	- Ergotamina (infusione venosa)

Tabella 3**Prove funzionali**

Sensibilizzanti	Discriminanti
- Sforzo	- Iperventilazione
- Atrial Pacing	- Ortostatismo
- Catecolamine	- Valsalva
- Pasto	- Beta-bloccanti
- Ipossia	- Sali di potassio
- Ergonovina	- Diidroergotamina

Tabella 4**Indicazioni all'esecuzione delle prove funzionali**

- Pazienti con alterazioni elettrocardiografiche, asintomatici
- Pazienti con elettrocardiogramma negativo, sintomatologia sospetta
- Incremento della sensibilità dopo test da sforzo
- Difficoltà a praticare sforzo muscolare
- Abnorme dispnea

(b2) Sul piano orizzontale, la rotazione del vettore T oltre 0 gradi con conseguente riduzione di ampiezza dell'onda T in V5 e V6 si presenta nel 2,7% dei soggetti sani, senza significative variazioni di incidenza nei vari gruppi di età.

(b3) Nello 0,5% dei soggetti sani le onde T nelle derivazioni V5 e V6 sono isoelettriche o invertite.

(b4) Talora l'onda T è invertita in una sola regione del precordio. Un mappaggio precordiale è in grado di dimostrare che l'onda T invertita può essere registrata soltanto in una zona insolita del precordio. Questo tipo di alterazione è presente nello 0,4% dei soggetti sani (Fig. 1). (b5) L'inversione dell'onda T nelle derivazioni V1, V2 e talora V3 è stata definita «aspetto giovanile», in quanto è frequentemente presente nei soggetti più giovani (6). Netta è la prevalenza dell'aspetto giovanile nei soggetti di razza nera, in cui si raggiunge un'incidenza del 12,5% contro l'1,2% nei soggetti bianchi (Fig. 2).

A proposito dell'«aspetto giovanile», va ricordato che la negatività dell'onda T che si osserva nelle derivazioni destre, in bambini e adulti normali, può essere erroneamente interpretata come un'indice di sovraccarico ventricolare destro: dal punto di vista elettrocardiografico infatti gli aspetti del sovraccarico ventricolare destro e il cosiddetto «aspetto giovanile» sono molto simili. Vi sono tuttavia alcuni criteri di diagnosi differenziale:

- 1) nel sovraccarico ventricolare destro l'estrema rotazione oraria sul piano orizzontale può dar luogo a complessi in V1 e V2.
- 2) Nel sovraccarico ventricolare destro si osservano alterazioni dell'onda P.

3) Sempre nel sovraccarico ventricolare destro si possono osservare altre onde R in V1 e V2. Da sottolineare che l'ingestione di sali di potassio può rendere positive le onde T negative, sia in soggetti normali che in pazienti con sovraccarico ventricolare destro. Un'alterazione della ripolarizzazione del tutto particolare che interessa soggetti sani è la cosiddetta «ripolarizzazione precoce» («early repolarization»). Questa anomalia, che può simulare varie patologie cardiache (pericardite, ischemia miocardica, ipertrofia ventricolare sinistra e blocco di branca destro), consiste essenzialmente in un sopralivellamento del tratto ST, ed è stata segnalata già diversi decenni or sono da Shipley (8) e in seguito da Meiers (9), da Goldman (10) e da Grant (11). Wasserburger (12) ha così riassunto le caratteristiche elettrocardiografiche di questa anomalia: 1) sopralivellamento del tratto ST con punto J sopraelevato; 2) impastamento o intaccatura sulla branca discendente dell'onda R; 3) concavità superiore del tratto ST; 4) onde T simmetriche e di grande ampiezza. In seguito è stata anche segnalata la presenza (13) di una rotazione antioraria sull'asse longitudinale con rapida transizione del complesso rapido nelle precordiali e, meno frequentemente, di altre anomalie, come alte onde R nelle precordiali, onde «pseudo R'» e «sindrome dell'onda T negativa isolata». La ripolarizzazione precoce è presente nel 2% circa degli adulti sani (14), e sembra essere di gran lunga più frequente nei giovani adulti di razza nera (15, 21), sebbene non vi sia completo accordo sulla prevalenza razziale (22, 24).

Alterazioni correlate a particolari stati funzionali

Atleti

Negli atleti ben allenati, e in particolare fra gli atleti che praticano sport «di resistenza» (sforzi moderati ma prolungati con contrazioni di tipo isotonic), si osservano svariate alterazioni elettrocardiografiche pseudopatologiche.

La prima, e la più nota, è indubbiamente la bradicardia sinusale, che talora può giungere fino a 35 battiti al minuto (25); inoltre, l'atleta ben allenato presenta spesso un aumento dell'ampiezza del Q RS e dell'onda T, e più in generale un aumento di ampiezza di tutte le forze elettriche registrabili, compresa l'onda P, che talvolta può simulare un ingrandimento atriale destro o sinistro (25). Vi può essere un'onda U ben evidente. L'intervallo PR e il Q RS possono presentare una durata lievemente aumentata, mentre l'intervallo QTc non mostra significative alterazioni. Il blocco atrioventricolare di secondo grado, tipo Wenckebach, come pure il blocco atrioventricolare di primo grado, sono relativamente frequenti, e sono probabilmente legati all'aumento del tono vagale e/o una riduzione del tono simpatico. Non rari sono pure gli aspetti di blocco di branca destra incompleto (25).

Alcune delle alterazioni elettrocardiografiche ricordate possono erroneamente far sorgere il sospetto di una ipertrofia ventricolare sinistra, per cui è bene ricordare, quale carattere diagnostico differenziale, che nell'atleta l'onda T è di grande ampiezza, e che spesso comporta un vettore ST, parallelo al vettore T, nelle derivazioni precordiali e inferiori. Il tipico sopralivellamento del tratto ST (ripolarizzazione precoce), è pressoché invariabilmente riportato sull'isoelettrica dall'esercizio.

Gravidanza

Le più frequenti alterazioni elettrocardiografiche nelle donne in stato di avanzata gravidanza sono rappresentate, oltre che da una lieve tachicardia sinusale, da una deviazione a sinistra dell'asse del Q RS e dell'asse dell'onda T, con inversione dell'onda T in D3. In alcuni casi la deviazione dell'asse elettrico può accompagnarsi alla comparsa di un'onda Q profonda in D3, tale da simulare una necrosi della parete diaframmatica del ventricolo sinistro. Questa anomalia morfologica è comunemente attribuita alla particolare posizione elettrica che il cuore assume in gravidanza, ossia orizzontale, con rotazione oraria sull'asse longitudinale, dovuta al fatto che l'utero gravido occupa ampiamente il cavo addominale e solleva il diaframma nella sua porzione anteriore.

La posizione del cuore spiega anche perché in alcuni casi la deviazione a sinistra dell'asse dell'onda T, che è abituale in gravidanza, possa rasentare i limiti del patologico (circa -30 gradi con T isodifasica o negativa in

D2 e negativa in D3) simulando il quadro dell'ischemia della parete diaframmatica. A causa della rotazione oraria del cuore potranno infine aversi atipie delle onde T anche nelle derivazioni precordiali, consistenti in una negatività delle stesse in V1 e V2 o addirittura V3 e V4.

Fase postprandiale

Le alterazioni elettrocardiografiche che possono presentarsi in fase postprandiale sono essenzialmente costituite da lievi anomalie dell'onda T, che tende ad «appiattirsi» in tutte le derivazioni con un massimo ad un'ora dal pasto e ritorno alla norma entro circa due ore. Tali modificazioni vengono imputate sia all'aumento della frequenza sinusale, sia all'ipokaliemia.

Meno frequenti sono invece gli aspetti decisamente abnormi, tali da poter indurre erroneamente alla diagnosi di cardiopatia: si tratta essenzialmente di inversioni dell'onda T in varie derivazioni, talora accompagnate da lieve sottolivellamento del tratto ST.

Prove funzionali

Le alterazioni della ripolarizzazione fin qui descritte possono essere studiate con l'ausilio di manovre farmacologiche o funzionali, molte delle quali sono di facile esecuzione e sono in grado di accentuare, riprodurre o di far regredire le alterazioni simulanti l'ischemia miocardica (vedi tabella 1) elencate sotto la voce «anomalie labili». La tabella 2 elenca le principali manovre di semplice esecuzione capaci di riprodurre o accentuare queste anomalie o invece di sopprimerle. Si noti come l'esercizio fisico (sforzo) figuri sia tra i test provocativi che tra quelli soppressivi. Un ruolo preminente tra i test soppressivi ha la somministrazione (anche per os) di un betabloccante. È importante rilevare che il blocco farmacologico dei recettori beta-adrenergici non solo elimina le anomalie pseudo-ischemiche spontanee labili, ma inattiva i test di provocazione. Nell'impostare il problema diagnostico delle anomalie labili è di grande importanza tenere conto dell'età, del sesso e del contesto clinico: la giovane età, il sesso femminile, la presenza di prolasso mitralico o di stigmati di «astenia neurocircolatoria», l'atipicità degli eventuali disturbi soggettivi, sono stati, fin da quando è stata individuata l'esistenza di anomalie pseudo-ischemiche labili, elementi preziosi nell'orientare correttamente la diagnosi. È da sottolineare che l'elettrocardiogramma dinamico e l'elettrocardiogramma da sforzo, tanto importanti ormai per la messa a punto diagnostica della cardiopatia ischemica, non sono molto utili per l'identificazione delle pseudo-ischemie labili. Si deve anzi ammettere che questo tipo di anomalie dell'ST-T esercitano un effetto di disturbo nella lettura di queste indagini, in quanto rappresentano un fattore inquinante capace di produrre falsi positivi e per converso di ingenerare dubbi nei confronti di anomalie genuinamente ischemiche. Nel caso, ad esempio, di anomalie riscontrate nell'elettrocardiogramma dinamico di un paziente con sospetta angina, non è facile giudicare con sicurezza sulla loro significatività o meno per coronaropatia, anche perché l'assenza di dolore anginoso in coincidenza con queste modificazioni del tracciato non è di gran peso perché è stato osservato che fino a due terzi degli attacchi ischemici miocardici transitori espressi elettrocardiograficamente da sopra o sottolivellamento dell'ST decorrono asintomatici (26). La possibilità che anomalie pseudo-ischemiche labili creino problemi interpretativi nella lettura dell'elettrocardiogramma dinamico è stata discussa anche recentemente (60, 61), senz'altro che siano emersi criteri interpretativi decisivi: il più affidabile sembra comunque quello della rapidità dell'insorgenza e della regressione delle anomalie dell'ST-T nel corso della registrazione, che depone per la natura non ischemica di esse in quanto quelle autenticamente ischemiche tendono a insorgere e a regredire gradualmente (50). Quanto all'elettrocardiogramma da sforzo, le possibili interferenze di anomalie pseudo-ischemiche labili nella corretta interpretazione del test sono state più volte segnalate (27), e tuttavia in singoli casi le difficoltà diagnostiche possono essere notevoli (Fig. 3). Un punto che deve essere tenuto presente, infine, è che alterazioni pseudo-ischemiche labili dell'ST-T possono registrarsi in pazienti che hanno anche un'autentica ischemia miocardica da patologia coronarica. Le prove funzionali possono essere distinte in prove sensibilizzanti e prove discriminanti. Le prime (vedi tabella 3) hanno un'elevata capacità di porre in luce fenomeni patologici, le seconde hanno più che altro il compito di escludere i falsi positivi, ossia permettono di considerare le alterazioni elettrocardiografiche come «labili», evitando l'errore di porre diagnosi di coronaropatia. Le indicazioni all'esecuzione di queste prove sono riassunte nella tabella 4.

Alcune prove, come l'iperventilazione e l'ortostatismo, sono di rigore prima dell'esecuzione di un test di sforzo, perché ci consentono di stabilire se le alterazioni che si manifesteranno nel corso dell'elettrocardiogramma da sforzo siano dovute esclusivamente all'insufficienza coronarica o non siano invece legate alla cosiddetta labilità dell'onda T.

Iperventilazione

L'iperventilazione può determinare l'inversione o la riduzione di voltaggio delle onde T. Il test dell'iperventilazione, che ha una sensibilità molto elevata, si esegue facendo compiere al paziente respiri ampi, profondi e rapidi per almeno 40 secondi, e registrando l'elettrocardiogramma con 12 derivazioni subito dopo tale manovra e a distanza di 30 e 60 secondi.

Il test deve indurre un incremento della frequenza cardiaca del 25-30% rispetto alle condizioni basali.

Manovra di Valsalva

La manovra di Valsalva consiste in una espirazione forzata a glottide chiusa. Si tratta di un test in grado di sopprimere le alterazioni pseudo-ischemiche labili dell'onda T.

Problemi medicolegali

Numerose sono le anomalie pseudopatologiche che possono presentarsi in soggetti esenti da cardiopatia organica, e il loro mancato riconoscimento può indurre a non necessarie restrizioni dell'attività fisica e della dieta, costose procedure diagnostiche e terapeutiche, e a perdita di giorni di lavoro. Non si deve però dimenticare il significato di alterazioni apparentemente di scarsa importanza nella predittività di una coronaropatia silente. Secondo la regola di Bayes, l'accuratezza predittiva di un test diagnostico dipende dalla prevalenza della malattia nella popolazione in studio. Quindi è necessario tenere ben presente la categoria di appartenenza di un soggetto che presenta alterazioni elettrocardiografiche dubbie. Se consideriamo ad esempio una categoria professionale nella quale un errore diagnostico potrebbe avere conseguenze non trascurabili, come i piloti di aereo, l'incidenza di coronaropatia è inferiore al previsto, e pertanto il valore predittivo dell'elettrocardiogramma a riposo e da sforzo è anch'esso inferiore al previsto. Se le alterazioni di ST-T sono fattori fortemente predittivi di morte improvvisa quando il soggetto ha precedenti riferibili a coronaropatia, esse perdono la loro significatività se riferite a soggetti asintomatici, e ancor meno attendibili si rivelano se vengono riferite a una categoria selezionata come i piloti d'aereo. Un'altra categoria nella quale la problematica medicolegale importante è rappresentata dagli atleti o dagli aspiranti tali. In presenza di alterazioni elettrocardiografiche dubbie deve essere esclusa l'esistenza di una malattia del miocardio, in particolare la cardiomiopatia ipertrofica (con o senza ostruzione) o del pericardio e di affezioni del circolo coronarico. L'attività agonistica deve essere concessa solo dopo aver dimostrato l'assenza di cardiopatia. Le alterazioni della ripolarizzazione, infatti, relativamente frequenti nello sportivo, pongono il problema della loro organicità. Oltre alla storia clinica, all'esame fisico e all'elettrocardiogramma di base, si procederà ad elettrocardiogramma con manovre di stimolazione simpatica e vagale, ad elettrocardiogramma di sforzo. Se le alterazioni persistono invariate si passerà ad elettrocardiogramma dinamico, fonocardiogramma, ecocardiogramma, elettrocardiogramma con manovre farmacologiche.

Persistendo le risposte «anormali» si dovrà passare alla scintigrafia dinamica ed eventualmente ad un esame emodinamico e contrastografico. Malgrado quanto esposto finora, la presenza di alterazioni pseudopatologiche della fase terminale dell'elettrocardiogramma, anche se riconosciute tali, crea correntemente problemi con delicate implicazioni medicolegali e socioeconomiche. Si pensi al giudizio di idoneità al servizio per attività che comportino rischi per molte altre persone (piloti d'aereo, controllori di volo, etc), al giudizio di idoneità allo sport agonistico o al servizio militare di carriera (o, con implicazione di segno opposto, al servizio di leva), alle visite mediche preassunzione presso amministrazioni pubbliche o ditte private, alle visite preliminari ai contratti di assicurazione sulla vita. Le responsabilità che comportano questi giudizi fanno sì che in questi casi si ricorra spesso a quelle indagini invasive e costose che in linea di principio non sono necessarie per questi soggetti. Proprio da esami angiografici eseguiti su piloti ed altro personale d'aviazione proviene la maggior parte delle informazioni sulla assenza di reperti patologici nelle

coronarie di questi soggetti, a confronto delle interpretazioni innocentiste dell'epoca precoronarografica. È ovvio che il mancato riconoscimento di una labilità dell'onda T comporta il rischio di etichettare come cardiopatico un soggetto sano, con tutte le conseguenze sul piano psicologico ed esistenziale che tale tipo di errore comporta a carico del «paziente» (7).

BIBLIOGRAFIA

- 1) *Simonson E., Brozek J., Keys A. Am. Heart J. 38: 407, 1949.*
- 2) *Dal Palò C.: «Errori e limiti della diagnostica elettrocardiografica» Malesci Editore 1961.*
- 3) *Friese G., Haid F. arch. Kreislauff 29: 201, 1050.*
- 4) *Hiss R.G., Lamb L.E.: Electrocardiographic findings in 122043 individuals. Circulation 25: 1947, 1962.*
- 5) *Hiss R.G., Averil K.H., Lamb L.E.: Electrocardiographic findings in 63375 asymptomatic individuals. Non specific T wave changes. Am. J. Cardiol. 6: 1788, 1960.*
- 6) *Wasserburger R.H., Lorenz T.H.: The effect of hyperventilation and probanthine on isolate RS-T segment and T wave abnormalities. Am. Heart J. 51:666,1956.*
- 7) *Lomuscio A., Valenti D., Spinelli A., Cesana E.: La labilità dell'onda T. Atti dell'Accademia Medica Lombarda, vol. XXXVIII 1983.*
- 8) *Schiple R.A., Hallaran W.R.: The four lead electrocardiogram in 200 normal men and women. Am. Heart J. 11: 325, 1936.*
- 9) *Myers G.B., Klein H.A., Stofer B.E.: Normal variations in multiple precordial leads. Am. Heart J. 34: 785, 1947.*
- 10) *Goldman M.J.: RS-T segment elevation in mid-and left precordial leads as normal variant. Am. Hear J. 46: 817,1953.*
- 11) *Grant R.P., Estes E.H., Doyle J.T.: Special vector electrocardiography. The clinical characteristics of ST and T vectors. Circulation 3: 182, 1951.*
- 12) *Wasserburger R.M., Alt W.J., Llyod C: The normal RS-T segment elevation variant. Am. H. Cardiol. 8: 184, 1961.*
- 13) *Hirofumi Kambara, Phillips J., Facc: Long-term evaluation of early repolarization syndrome (normal variant RS-T segment elevation). Am. J. Cardiol. 38: 157, 1976.*
- 14) *Parisi A.F., Backmann C.H., Lancaster M.C.: the spectrum of ST segment elevation in the electrocardiograms of healthy adult men. Electrocardiography 4: 137, 1971.*
- 15) *Grusin H.: Peculiarities of the African's electrocardiogram and the changes observed in serial studies. Circulation 9: 860, 1954.*
- 16) *Gottschalck C.W., Craige E.: A comparison of the precordial S-T and T waves in the electrocardiograms in 600 healthy young Negro and white adults South med. J. 49: 453, 1956.*
- 17) *Thomas J., Harris E., Lassiter G.: Observation of the T wave and S-T segment changes in the precordial electrocardiogram of 320 young Negro adults. Am. J. Cardiol. 5: 468, 1960.*
- 18) *Somers K., Rankin A.M.: The electrocardiogram in healthy East African (Bantu and Nilotic) men. Br. Heart J. 24: 542, 1962.*
- 19) *Srikantia S.G., Padmavatic S., Kopalani C.: The electrocardiogram in some Indian population groups. Circulation 29: 118, 1964.*
- 20) *Powell S.J.: Unexplained electrocardiogram in the Africans. Br Heart J 21: 263, 1965.*
- 21) *Seriki P., Smith A.J.: The electrocardiograms of young Nigerians. Am. Heart J. 72: 153, 1966.*
- 22) *Wood J.D., Laurie W.: The electrocardiogram of the South African Bantu. Circulation 19: 251, 1959.*
- 23) *Greene C.E., Kelly J.J.: Electrocardiogram of the healthy adult Negro. Circulation 20: 906, 1959.*
- 24) *Rees P.H.: The S-T segment in the electrocardiogram in young adult. East Afr. Med. J. 48: 622, 1971.*
- 25) *Hurst Willis J.: «The heart» Mc Graw Hill, IV ediz. 1978.*
- 26) *Quyyumi A.A., Wright C, Fox K.: Ambulatory electrocardiographic ST segment changes in healthy volunteers. Br. Heart J. 50: 460, 1983.*
- 27) *Marcomichelachis J.; Donaldson R., Green J., Joseph S., Kelly H.B., Taggart P., Somerville W.: Exercise testing after beta-blockade: improved specificity and predictive value in detecting coronary artery disease. Br. Heart J. 43: 252, 1980.*